



dr n. med. Piotr Sobolewski  
Centrum Okulistyczno-Laserowe w Białymstoku

# Błyski w polu widzenia

**Wrażenie błysków światła jest częstym objawem zgłaszanym przez pacjentów w gabinecie okulistycznym. Ma to również odzwierciedlenie w piśmiennictwie naukowym. W bazie danych Narodowej Biblioteki Medycznej można znaleźć aż 24 miliony artykułów dotyczących tej problematyki. Zapoznanie się z przyczynami i istotą błysków może być przydatne w codziennej praktyce okulistycznej.**

## DEFINICJA

Błyski światła w polu widzenia (fotopsje) to subiektywne postrzeganie wrażeń wzrokowych w wyniku pobudzenia siatkówki, nerwu wzrokowego lub struktur ośrodkowego układu nerwowego. Zalicza się je do zjawisk entoptycznych, tj. procesów powstających bez udziału zewnętrznych bodźców świetlnych.<sup>1</sup> Opis objawów przedstawiany przez pacjenta może być precyzyjny lub niedokładny, w zależności od jego osobowości, zdolności do analizy tego, co postrzega, a także wykształcenia. Również same błyski mogą być ukształtowane (np. błyskawice, łuki) lub widziane jako bezkształtne rozbłyskiwanie światła, pulsowanie, błyszcznienie, świecenie. Zwykle najwyraźniej są one widoczne w przyćmionym oświetleniu.

W ocenie tych zjawisk bierze się pod uwagę: morfologię (np. świecące przecinki, plamki, linie, obręcze, zygzaki, fale, iglice, smugi, mroczki z połyskującymi krawędziami), kolor (np. żółte błyski w proliferacjach wewnątrzgałkowych, w rozwarstwieniu siatkówki, zatruciu naporstnicą, fioletowe błyski w zatorze, zakrzepie żyły środkowej siatkówki), czas trwania i częstotliwość błysków (np. błyski krótkie, seryjne) oraz lokalizację w polu widzenia. Istotne jest również: występowanie tych zjawisk w jednym lub obojgu oczach, czy występują w dzień, czy w nocy,

czy pojawiają się podczas ruchów głową, czytania, czy pojawiły się po urazie oka, czy towarzyszą obniżeniu stężenia glukozy we krwi, czy współistnieją z nimi objawy ogólne, takie jak bóle głowy, dwojenie, nudności.

Przypuszcza się, że przyczyną błysków jest mechaniczna, zapalna lub naczyniowa stymulacja fotoreceptorów siatkówki. Różnice w postrzeganiu tych zjawisk zależą od tego, czy pobudzana jest zewnętrzna, czy wewnętrzna część siatkówki i czy siatkówka jest pobudzana od przodu, czy od tyłu. Pobudzenie fotoreceptorów siatkówki od przodu (trakcje szkliskowo-siatkówkowe na jej powierzchni) wywołuje szybkie, skroniowe flesze, natomiast stymulacja fotoreceptorów siatkówki od tyłu powoduje widzenie centralnego iskrzenia.

## PRZYCZYNY MECHANICZNE BŁYSKÓW JEDNOOCZNYCH

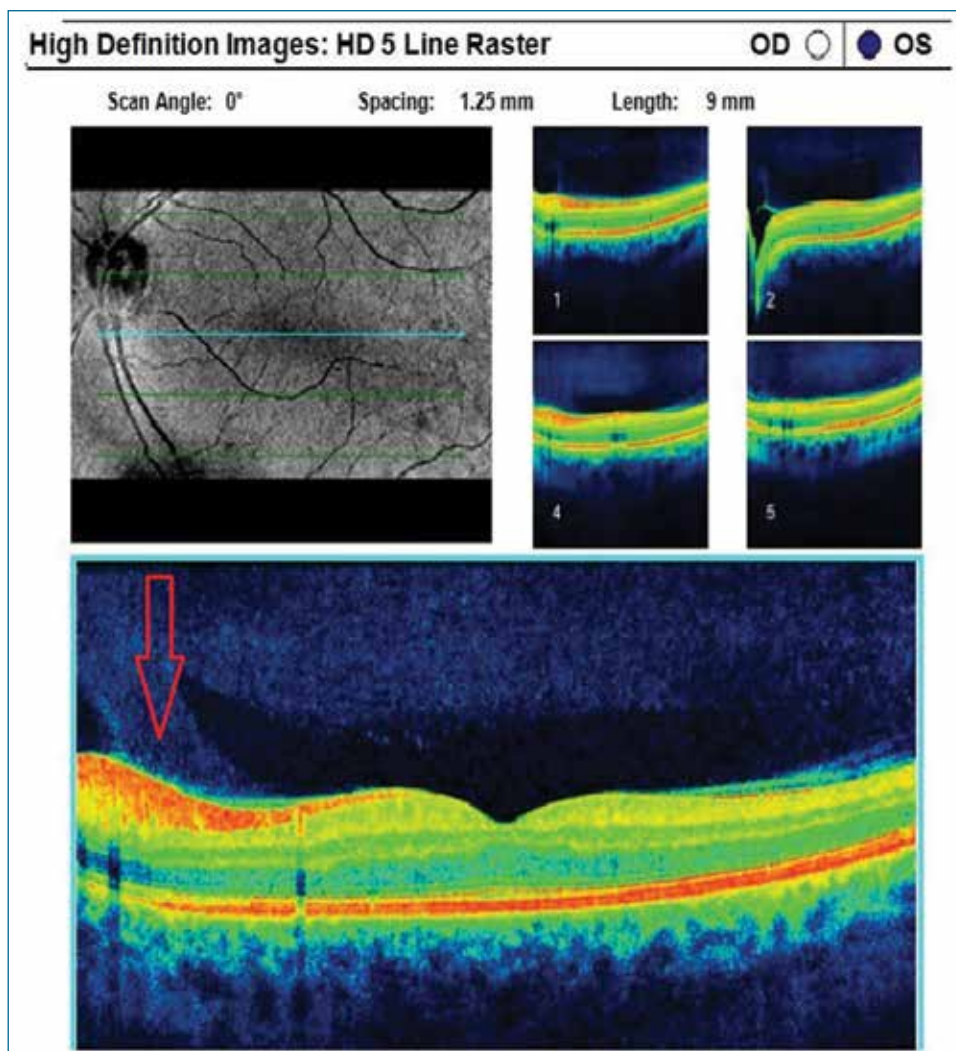
Błyski najczęściej kojarzy się z tylnym odłączeniem ciała szklanego (PVD – posterior vitreous detachment). Obkurczające się ciało szkliste i trakcje szkliskowo-siatkówkowe wywołują pociąganie powierzchni centralnej lub obwodowej siatkówki i stymulację jej fotoreceptorów. Początek PVD jest sygnalizowany przez pojawianie się nieswoistych błysków, iskier, świecących pasm. U 40% chorych jest to proces ostry, objawowy. Według Brauna

trwają one najczęściej poniżej 1 sekundy, przy poruszaniu głową, wykazują stałą lokalizację, w 86% przypadków od skroni.<sup>2</sup> Skroniowy kierunek błysków wskazuje na trakcje w miejscu przylegania ciała szklanego do powierzchni tarczowo-hialoidalnej, nosowo od osi widzenia (ryc. 1). Inna lokalizacja błysków może przemawiać według Goodfellowa za tworzącym się odwarstwieniem siatkówki.<sup>3</sup> W połowie obserwowanych przypadków jest to związane z pojawieniem się nowych ruchomych mętów ciała szklanego. Fotopsje są widoczne zwykle w ciemnym otoczeniu. Z kolei pionowe błyski podobne do błyskawic (ryc. 2), występujące również przy świetle dziennym, są kojarzone z oddziaływaniem obkurczonego ciała szklanego na obwodową siatkówkę (tzw. smugi Moore'a). Częściej spotykane są one u kobiet w średnim wieku.

Błyski pojawiają się w obojgu oczach, lecz nie jednocześnie. Trwają zwykle kilka dni, niekiedy tygodnie, miesiące. Ustępują, gdy

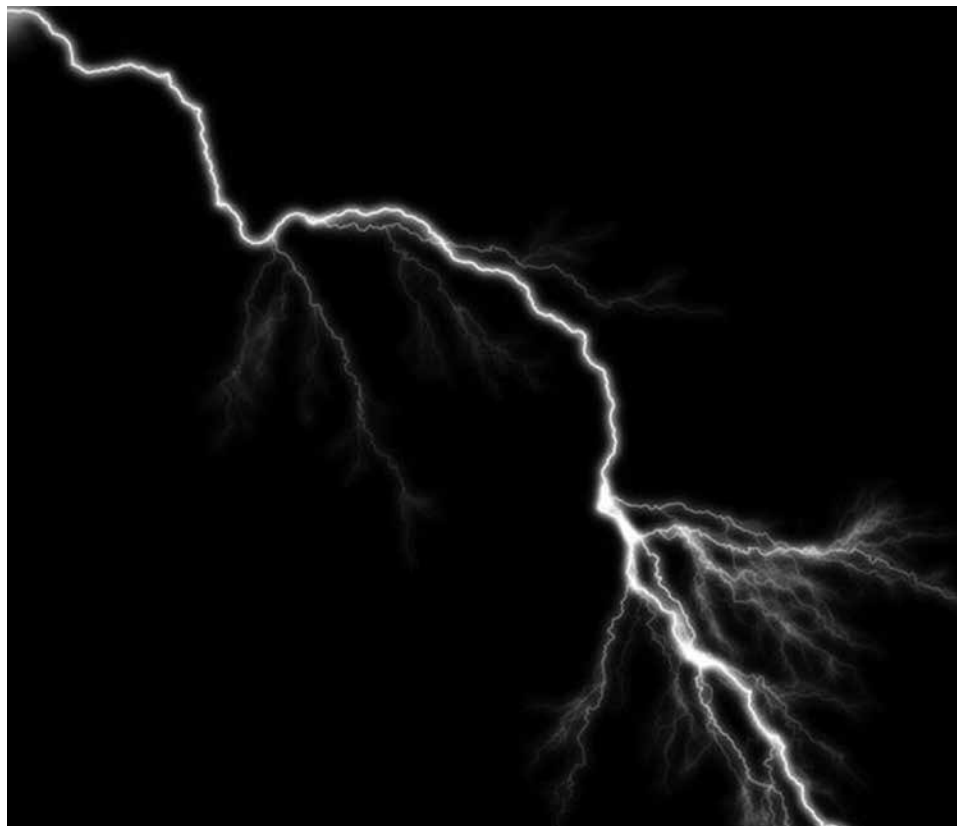
leżące u ich podstawy trakcje ciała szklanego zostają przerwane lub gdy doszło do odwarstwienia siatkówki. U 50% pacjentów zgłaszających błyski może wystąpić otwór obwodowej siatkówki, u 2-5% chorych może pojawić się on w ciągu kilku tygodni. Wiadomo również, że aż 86% przypadków odwarstwienia siatkówki i 84% przypadków powstającego otworu poprzedzonych jest wrażeniem błysków (wówczas są to szybkie białe błyski od nosa). Błyski może także wywołać obecność trakcji wewnątrzgałkowych błon proliferacyjnych.

Drugą częstą przyczyną widzianych przez pacjenta błysków są choroby plamki. Należą do nich: zwyrodnienie plamki związane z wiekiem (zwykle postać wysiękowa z neowaskularyzacją naczyńiówkową), makulopatia w krótkowzroczności, pasma naczyniaste, centralna retinopatia surowicza, choroba Besta, dystrofia nabłonka barwnikowego. Fotopsje w chorobach plamki – w odróżnieniu



Rycina 1. Połączenie pasma ciała szklanego z powierzchnią okołotarczową siatkówki

Rycina 2. Fotopsje typu błyskawice



od błyskawic charakterystycznych dla trakcji szklistkowych – zlokalizowane są w centrum pola, widziane przy oświetlonym tle jako migotanie, iskrzenie (ryc. 3). Zjawiska często trwają poniżej 1 sekundy, występują 2-3 razy w tygodniu.

Trzecią najczęściej spotykaną przyczyną błysków jest tzw. aura migrenowa poprzedzająca bóle głowy. Pacjenci opisują ją jako migoczący czarny mroczek w kształcie litery „C” otoczony kolorowymi błyskami, iskrami, zygzakami, słonecznymi flarami. Może przypominać koronę, przybierać formę zygzakowatych linii. Specyficzny kształt zygzaków określany jako mroczek forteczny ma znaczenie diagnostyczne dla tzw. aury migrenowej (ryc. 4). Mroczek ten może się rozszerzać i przesuwając się w polu widzenia (25% pacjentów doświadcza zjawiska marszu mroczka, trwającego 20-40 minut). Może on być jedno- lub obustronny. W polu widzenia może pojawić się ubytek centralny lub niedowidzenie połowicze jednoimienne. Podczas epizodów migrenowych pacjenci nie mogą czytać, oglądać telewizji, podróżować samochodem. Mniej niż 3% chorych z migreną miewa błyski bez bólów głowy (tzw. aura acefaliczna, ophthalmic migraine). Obecnie uważa się, że przyczyną objawów migrenowych jest skurcz centralnej tętnicy siatkówki lub jej gałązki.

### PRZYCZYNY ZAPALNE BŁYSKÓW JEDNOOCZNYCH

Podrażnienie zmienionych fotoreceptorów w zapaleniu zewnętrznej lub wewnętrznej warstwy siatkówki bądź płynu podsiatkówkowej okolicy tarczy nerwu wzrokowego powoduje powstawanie wrażenia błysków o typie lśnienia, migotania. Takie wrażenia mogą wystąpić w: retinopatii na tle toksoplazmozy, histoplazmozy, retinopatii typu birdshot, w ogniskowym lub rozlanym zapaleniu naczyńówki, czerniaku i przerzutach nowotworowych do naczyńówki, naczyniakach naczyńówki, w syndromie znikających białych plamek, w ostrej plamkowej neuroretinopatii, w nacieku zapalnym siatkówki towarzyszącym nadczynności tarczycy, w zapaleniu nerwu wzrokowego, obrzęku tarczy nerwu wzrokowego, w neuropatii w stwardnieniu rozsianym, w powiększeniu plamy ślepego pola widzenia. W retinopatii typu AZOOR (acute zonal occult outer retinopathy) pojawienie się fotopsji jest symptomatyczne i oznacza utratę ponad 70% pola widzenia.

### PRZYCZYNY NACZYNIOWE BŁYSKÓW JEDNOOCZNYCH

Jeszcze inną przyczyną błysków może być skurcz i czasowa hipoperfuzja tętnicy środkowej siatkówki. Pojawia się wówczas nagle,



Rycina 3. Fotspsje – rozbłyśkiwanie światła w centrum pola, charakterystyczne dla chorób plamki



Rycina 4. Mroczek forteczny w migrenie

chwilowa utrata widzenia, której towarzyszą fotspsje o typie błyskających, jarzących światła. Zaburzenia trwają poniżej 30 minut, mogą wystąpić podczas ćwiczeń fizycznych związanych z pochylaniem głowy. W odróżnieniu od ataku ischemicznego naczyń mózgowych nie stwierdza się objawów neurologicznych. Na dnie oka trudno dostrzec zwężenie naczyń. Zaburzenia dotyczą pacjentów ok. 40 r.ż., ale zdarzają się także u dzieci. Również niedociśnienie ortostatyczne może spowodować wrażenia świetlne.

### PRZYCZYNY BŁYSKÓW OBUOCZNYCH

Przyczyny błysków obuocznych można podzielić na:

- retinopatie
- zaburzenia naczyń mózgu
- działania niepożądane stosowanych leków
- objawy chorób ogólnych.

Do pierwszej grupy zalicza się retinopatie tapetoretinalne (np. w zwyrodnieniu barwnikowym siatkówki) oraz paraneoplastyczne w chorobie nowotworowej (CAR – cancer-associated retinopathy). Dochodzi tu do uszkodzenia warstwy wewnętrznej siatkówki lub komórek Müllera.

Do drugiej grupy zalicza się patologie pozachiazmalne, np. niedokrwienie lub obrzęk kory mózgowej, uraz okolicy skroniowo-potylicznej, malformacje naczyniowe opony twardej, stany po lobotomii potylicznej. Błyski mogą także pojawiać się w niewydolności lub atakach ischemicznych tętnicy kręgowo-podstawnej na poziomie kręgu C5. Fotspsje przypominają wówczas jarzące się białe lub wielobarwne światło (białe, kolorowe flesze), przerywane, zlokalizowane centralnie. Trwają od 10 sekund do 10 minut. Zwykle błyskom towarzyszą zawroty głowy, dwojenie obrazu, nudności, osłabienie, drętwienie kończyn, zaburzenia świadomości. Średnia wieku pacjentów zgłaszających wymienione objawy wynosi 78-86 lat. Malformacje tętniczo-żylnie w obrębie płata potylicznego mózgu lub jego zawał mogą wywołać objawy podobne do aury migrenowej, ale są one krótsze (nie trwają dłużej niż 15-20 minut). Powyższe zjawiska mogą utrzymywać się jeszcze w czasie bólów głowy, podczas gdy w przypadku migreny aura wzrokowa zanika przed rozpoczęciem się ataków bólu głowy. Utrzymywanie się natomiast objawów wzrokowych wskazuje na trwały ubytek pola widzenia będący efektem zawału płata potylicznego kory wzrokowej.

Do trzeciej grupy zalicza się niepożądane działanie takich leków, jak okryplazmina

(podawana doszklitkowo),<sup>4</sup> worykonazol, zatrucie digoksyną, przedawkowanie chininy (podawanej doustnie).

Kolejną przyczyną błysków to hipoglikemia lub hiperglikemia. W tym wypadku mają one najczęściej charakter częstych regularnych rozproszonych fotspsji, świecących obręczy, białych kół. Błyski są obustronne, centralne. Pojawiają się na jasnym i ciemnym tle, szybko ustępują. Rozmiary świecących kół mogą się powiększać wraz z obniżaniem się stężenia glukozy we krwi; znikają one po unormowaniu się jej poziomu.

### FOSFENY – UDZIAŁ CZYNNIKÓW ZEWNĘTRZNYCH

Innym rodzajem błysków są fosfeny (błyski fosfenowe). To zjawiska wywołane przez mechaniczne uciskanie gałki ocznej (tzw. fenomen oczno-palcowy) lub przez szybkie ruchy gałki ocznej (tzw. fosfeny Flicka). Widziane są jako szybko ustępujące obrączkowate lub pionowe snopki błysków światła. Fosfeny mogą pojawić się także podczas silnego kichania, trwają od 1 do 15 sekund. Tłumaczy się je nagłym przesunięciem żelu ciała szklistego i stymulacją siatkówki. Do przyczyn fosfenów zalicza się także zapalenie komórek sitowych, miopatię i neuropatię w chorobach tarczycy. W piśmiennictwie opisywano przykłady fosfenów wywoływanych przez dźwięki (synestezja, „barwne słyszenie”, chromestezja). Zdarza się to u chorych z ostrą lub przewlekłą neuropatią wzrokową. Zwykle, słyszane na co dzień w jednym uchu dźwięki mogą wywoływać wrażenia błysków (widzenie falujących kolorowych światła). Zjawisko ustępuje po wyleczeniu neuropatii. Fosfeny występują także u astronautów podczas podróży kosmicznych, czasami u pacjentów z guzami mózgu leczonych radioterapią.<sup>5</sup>

### ZABURZENIA WZROKOWE PODOBNE DO BŁYSKÓW (REFLEKSY, ŚNIEŻENIE, PALINOPSJE, HALUCYNACJE)

Objawy fotooptyczne (tzw. dysfopsja pseudofakijna) w postaci błysków, smug światła, refleksów z centralnego punktu mogą pojawić się po wszczępieniu soczewki wewnątrzgałkowej. Jest to związane z materiałem lub kształtem implantu. Objawy ustępują po adaptacji u 2/3 pacjentów.

Śnieg optyczny, śnieżenie migrenowe (VS – visual snow) – to przejściowe lub trwałe zaburzenie widzenia objawiające się w postaci licznych białych lub półprzezroczystych migających kropek w całym polu widzenia lub w jego części, imitujących śnieżenie monitara. Zaburzenie to jest szczególnie wyraźne

## Fosfeny

To zjawiska wywołane przez mechaniczne uciskanie gałki ocznej (tzw. fenomen oczno-palcowy) lub przez szybkie ruchy gałki ocznej (tzw. fosfeny Flicka).

w ciemności lub przy zamkniętych powiekach. Często współistnieje z mętami ciała szklistego, szumami usznymi oraz długotrwałymi powidokami. Przyczyny tego zaburzenia nie są do końca poznane. Niektórzy badacze sugerują nadaktywność metaboliczną pewnych rejonów płata potylicznego.<sup>6</sup> Najczęściej VS uznaje się za jeden z głównych symptomów migreny – jako przetrwałą aurę migrenową bez udaru (persistent aura without infarction). Śnieg może być wywołany przyjmowanymi lekami (np. preparaty naporastnicy, chininy) lub jednorazowym użyciem środków halucynogennych, psychoaktywnych, zwłaszcza LSD. Może być także związany z boreliozą lub odwodnieniem organizmu. Często towarzyszy stanom lękowym, depresji czy zespołom lęku napadowego, uczuciu derealizacji, depersonalizacji. Śnieg to zaburzenie przewlekłe, trudne w terapii. W piśmiennictwie naukowym odnotowano wiele przypadków całkowitego wyleczenia śniegu optycznego przy użyciu leków, takich jak topiramata, lamotrygina czy kwas walproinowy. Przydatna może okazać się psychoterapia metodą poznawczo-behawioralną.

Fenomen białych kropek na niebieskim tle (Scheerer's phenomenon) – to wrażenie obecności drobnych, migających, ruchomych kropek lub przecinków wraz z falowaniem linii na niebieskim tle. Kropki pojawiają się w zakresie 10-15° centralnego punktu widzenia. Przyczyną tego zjawiska są przerwy pomiędzy przesuwającymi się białymi krwinkami w kapilarach okołodołkowych siatkówki. Mózg postrzega je jako jasne punkty wskutek małej absorpcji światła niebieskiego przez leukocyty i limfocyty. Zjawisko to jest trudne do zauważenia, wymaga dużej uwagi i koncentracji.

Palinopsje – to ponowne widzenie wrażeń wzrokowych po ustąpieniu działania bodźca świetlnego występujące u pacjentów z guzami mózgu, padaczką, po urazie głowy, po zażyciu niektórych leków psychotropowych; zostały opisane przez Aberta i wsp.<sup>7</sup>

Halucynacje (omamy) wzrokowe – są to również wrażenia błysków, światła lub kształtów, które mogą przypominać złożone obrazy, np. zwierzęta, ludzi, kwiaty. Występują u osób ze znacznie obniżoną ostrością

wzroku lub ślepotą, często u chorych na schizofrenię, psychozę schizofreniczną, w zaburzeniach świadomości, depresji. Mogą być elementem zespołów psychopatologicznych, np. psychoz wieku starczego. Omamy wzrokowe bywają związane ze stanami psychotycznymi lub otępieniem, są też spotykane w przebiegu wielu encefalopatii pochodzenia toksycznego, zakaźnego lub metabolicznego. Zwykle są efektem podrażnienia lub uszkodzenia płata skroniowego bądź potylicznego. Omamy mogą się wiązać także z działaniem środków farmakologicznych o właściwościach dopaminergicznych, serotonergicznych, przeciwcholinergicznych lub halucynogennych. Choć tego rodzaju doświadczenia są opisywane jako przyjemne, to mogą często prowadzić do pobudzenia psychoruchowego. Przykładem omamów mogą być objawy oczne (wrażenia świecenia, widzenia złożonych scen) w zespole Charlesa Bonnetta, który jest wywołany brakiem bodźców wzrokowych dochodzących do korowych ośrodków asocjacyjnych, co powoduje niekontrolowaną, samoczynną aktywność tych ośrodków. Ostrość wzroku pacjenta jest obniżona, natomiast omamy są bardzo rzeczywiste i dokładne, co może wywoływać stany lękowe u części chorych.

## PODSUMOWANIE

Błyski światła są częstym objawem zgłaszanym przez pacjentów okulistycznych i neurologicznych. Fotopsje jednooczne wiążą się ze stymulacją fotoreceptorów siatkówki i nerwu wzrokowego, objawy obuoczne pochodzą z ośrodkowego układu nerwowego lub wynikają z obecności chorób ogólnych, np. cukrzycy. Błyski skroniowe i nosowe o typie pionowych białych fleszy wskazują na obecność trakcji szklistkowo-siatkóvkowych. Natomiast centralne błyski o typie iskrzenia są domeną chorób płamki. Wielokolorowy mroczek forteczny jest objawem aury migrenowej. Umiejętność powiązania błysków z obrazem dna oka i badaniami okulistycznymi może być ważną wskazówką diagnostyczno-terapeutyczną.

Adres do korespondencji: dr n. med. Piotr Sobolewski, Centrum Okulistyczno-Laserowe, ul. Legionowa 6/9, 15-099 Białystok; e-mail: doktor-sobol@gmail.com

© 2016 Medical Tribune Polska Sp. z o.o.

### Piśmiennictwo

1. Kahawita S, Simon S, Gilhotra J. Flashes and floaters – a practical approach to assessment and management. *Aust Fam Phys* 2014;43:201-3.
2. Brown GC, Brown MM, Fischer DH. Photopsias: a key to diagnosis. *Ophthalmology* 2015 Oct;122(10):2084-94.
3. Goodfellow JF, Mokete B, Williamson TH. Discriminate characteristics of photopsia in posterior vitreous detachment, retinal tears and retinal detachment. *Ophthalmic Physiol Opt* 2010;30:20-3.
4. Li L, Du H, Li M, Hui Y. Clinical evaluation of ocriplasmin as a vitreolytic agent. *Zhonghua Yan Ke Za Zhi* 2015;51(2):155-60.
5. Dieter S, Oksana K, Michael K, Marco D. Light flashes in cancer patients treated with heavy ions. *Brain Stimul* 2013;6:416-7.
6. Schankin CJ, Maniyar FH, Sprenger T, et al. The relation between migraine, typical migraine aura and "visual snow". *Headache* 2014;54(6):957-66.
7. Abert B, Ilsen PF. Palinopsia. *Optometry* 2010;81:394-404.